Apraxies

R. Migliaccio, A. Bourgeois, P. Bartolomeo

L'apraxie est un déficit acquis des mouvements appris. Trois grandes formes d'apraxie gestuelle ont été décrites au début du XIXe siècle par Liepmann : l'apraxie idéomotrice, idéatoire et mélokinétique. À chacune de ces apraxies correspond une perturbation sélective d'un aspect du geste et une lésion d'une région cérébrale spécifique. Ce chapitre décrit les trois types d'apraxies gestuelles, du point de vue sémiologique et anatomique. Il est également proposé une interprétation innovante de l'apraxie idéomotrice dans le cadre de la théorie des « neurones miroirs ». Sont ensuite passés en revue d'autres troubles neurologiques qui ont reçu le nom d'apraxie, tels que l'apraxie constructive, de l'habillage ou encore l'apraxie de la marche, très fréquemment observés dans la pratique clinique. L'apraxie constructive, correspondant à un déficit des habilités de planification et/ou d'analyse visuospatiale, est très fréquente suite à la survenue d'une lésion cérébrale (vasculaire, dégénérative, etc.). D'occurrence plus rare, la dyspraxie diagonistique et le phénomène de la main étrangère sont ici considérés comme des formes particulières d'apraxie. Les corrélats lésionnels de chaque type d'apraxie sont discutés, ainsi que certaines maladies neurologiques caractérisées par la centralité des troubles praxiques, comme la dégénérescence corticobasale. L'importance de l'évaluation clinique des troubles praxiques est soulignée. Pour aider le neurologue dans sa pratique clinique, des exemples de gestes sur imitation utiles au diagnostic de l'apraxie idéomotrice, la forme la plus fréquente d'apraxie, sont proposés.

© 2012 Elsevier Masson SAS. Tous droits réservés.

Mots clés : Apraxie idéomotrice ; Apraxie constructive ; Neurones miroirs ; Dégénérescence corticobasale ; Accident vasculaire cérébral ; Évaluation neuropsychologique

Plan

- **Introduction** 1
- **Apraxies gestuelles** 2
  - Apraxie idéomotrice 2
  - Apraxie idéatoire 2
  - Apraxie conceptuelle 2
  - Apraxie mélokinétique ou apraxie motrice 3
  - Réseaux anatomiques des fonctions praxiques 3
- **Autres types d'apraxie** 3
  - Apraxie constructive 3
  - Apraxie de l'habillage 3
  - Apraxie de la marche 3
  - Main étrangère et dyspraxie diagonistique 4
- **Apraxies dans les maladies neurologiques** 4
  - Dégénérescence corticobasale 4
  - Démence à corps de Lewy 4
  - Maladie d'Alzheimer 4
  - Accidents vasculaires cérébraux 5
  - Apraxie primaire progressive 5
- **Apraxies et neurones miroirs** 5
- **Évaluation** 5

Introduction

Le cerveau humain planifie, représente et exécute une large série d'actions spécifiques en réponse aux stimuli de l'environnement, permettant ainsi d'interagir avec le monde. La production d'un geste et la compréhension d'un geste réalisé par autrui font depuis longtemps l'objet de nombreuses études cliniques, neuropsychologiques et de neuro-imagerie, dont le but est de mieux comprendre les mécanismes en jeu et leurs substrats neuroanatomiques.

Le terme apraxie (du grec *a*, « négation » et *praxis*, « action », donc inhabilité à faire) désigne les troubles acquis de l'activité gestuelle intentionnelle. L'apraxie est souvent définie de manière négative comme un déficit des mouvements appris qui ne peut être expliqué par des troubles sensorimoteurs, de la coordination, des troubles attentionnels ou encore langagiers. L'apraxie ne peut également être expliquée par une détérioration intellectuelle [1, 2]. Historiquement, les apraxies font partie des grands syndromes neuropsychologiques classiques (au côté des agnosies, aphasies et amnésies) mis en évidence vers le début du XIXe siècle. C'est d'abord à Heymann Steinthal [3] que l'on doit les premières utilisations du terme « apraxie », suite à l'observation d'un patient aphasique manipulant son couteau et sa fourchette comme si c'était la première fois qu'il les utilisait. Mais c'est sans contexte Karl Hugo Liepmann (1863-1925) qui a jeté les bases conceptuelles et anatomiques de l'étude de l'apraxie, suite à l'observation d'un patient [4], le conseiller impérial M.T., aphasique et porteur d'une apraxie unilatérale droite.

Volume 9 > n°2 > avril 2012
http://dx.doi.org/10.1016/S0246-0378(12)57725-0

Le modèle théorique de l'élaboration du geste de Liepmann [5, 6], modifié et intégré par Geschwind [1] et Heilman [7] postule trois grandes formes cliniques auxquelles Liepmann fait correspondre par la suite trois sites lésionnels [6] :

- l'apraxie motrice, ou mélokinétique, qui correspond à la perte des souvenirs kinétiques situés dans les régions sensorimotrices ;
- l'apraxie idéomotrice, ou idéokinétique, au cours de laquelle les souvenirs kinétiques sont préservés, mais dissociés du plan global du mouvement. Cette apraxie résulterait de lésions du lobule pariétal inférieur et de la circonvolution supramarginale ;
- l'apraxie idéatoire, qui correspond à un trouble de l'élaboration du plan global d'un mouvement par la suite d'une lésion du carrefour occipito-pariétal.

Ces différents types d'apraxie sont encore, à l'heure actuelle, à la base des distinctions sémiologiques couramment rencontrées dans l'approche classique en neurologie.

L'un des apports majeurs de Liepmann dans le champ de l'apraxie est également d'avoir proposé la dominance de l'hémisphère gauche pour les activités gestuelles. Selon Liepmann, le contrôle des mouvements est assuré par l'hémisphère gauche et les informations de la région sensorimotrice gauche sont transmises à la région sensorimotrice droite, qui contrôle la motricité de l'hémicorps controlatéral par l'intermédiaire du corps calleux.

Sont tout d'abord passés en revue les troubles apraxiques classiquement décrits, indépendamment des débats en cours sur la validité théorique des classifications, parfois contradictoires, mais dont l'utilisation en clinique reste actuellement très prégnante. Les apraxies gestuelles des membres supérieurs, qui sont à ce jour les plus étudiées et connues, seront plus particulièrement approfondies.

■ Apraxies gestuelles

Apraxie idéomotrice

L'apraxie idéomotrice peut être définie comme un trouble de l'exécution de l'action. Elle peut-être mise en évidence en demandant verbalement au patient de réaliser un geste d'utilisation d'un objet (geste transitif, tel qu'« *ouvrir une porte avec une clé* »), en l'absence de ce dernier. Le patient sait alors ce qu'il *doit* faire mais ne sait plus *comment* le faire [8]. Le geste produit est généralement incorrect, mais le but de l'action est souvent reconnaissable. Les patients avec apraxie idéomotrice commettent des erreurs à la fois temporelles et/ou spatiales, de configuration, d'amplitude ou encore de positionnement du bras et de la main dans l'espace. Lors des épreuves de mime d'utilisation d'objet (ou pantomimes), les patients présentent souvent une tendance à utiliser une partie de leur corps (main ou bras) pour symboliser l'objet, plutôt que de mimer l'utilisation effective de l'objet. La gravité du déficit peut varier en fonction des modalités d'entrée : exécution sur commande verbale, sur imitation, à partir d'objets présentés visuellement. Les performances peuvent également varier en fonction du type de geste requis : avec ou sans signification (geste symbolique, tel que « faire au revoir » ou non symbolique, tel que « poser le dos de la main droite sur la joue gauche »), transitif ou intransitif (n'impliquant pas un objet, tel que « faire de l'auto-stop »). La performance peut être améliorée par l'utilisation d'objets réels. Les patients présentent généralement des difficultés pour juger si un geste exécuté par quelqu'un d'autre est réalisé de façon correcte ou non. L'apraxie idéomotrice se caractérise enfin par une incapacité à exécuter un geste sur demande, tandis que l'exécution spontanée reste possible (dissociation automaticovolontaire). De plus en plus d'études mettent toutefois en évidence qu'il existe des répercussions de ce type de déficit dans la vie quotidienne [9].

Les études de corrélation anatomoclinique n'ont pas réussi à mettre en évidence de localisation anatomique spécifique. L'apraxie idéomotrice dépendrait d'un réseau cérébral distribué impliquant des régions telles que les régions associatives pariétales de l'hémisphère gauche, principalement le lobule pariétal inferieur, ainsi que la substance blanche sous-corticale, connectant les régions frontales et pariétales. Certaines études montrent que, de façon moins fréquente, des lésions du cortex prémoteur, de l'aire motrice supplémentaire, des ganglions de la base et du thalamus pourraient induire ce type d'apraxie [6, 10, 11]. Enfin, des lésions unilatérales hémisphériques gauches survenant chez des patients droitiers induisent généralement des déficits bilatéraux, affectant davantage le bras gauche que le bras droit [6, 12, 13]. Une apraxie idéomotrice isolée de la main gauche [1], le plus souvent d'étiologie vasculaire, peut enfin être retrouvée après des lésions du genou ou de l'isthme du corps calleux. Elle présente les mêmes caractéristiques que l'apraxie idéomotrice classique, mais ne concerne que le membre supérieur gauche.

Apraxie buccofaciale

L'apraxie buccofaciale est parfois considérée comme un sous-type d'apraxie idéomotrice, bien que les corrélats neuroanatomiques puissent être distincts. L'apraxie buccofaciale correspond à l'incapacité à réaliser des mouvements volontaires à but non langagier, impliquant la mobilisation des muscles du visage et de la phonation (bouche, langue, larynx, pharynx). Elle se traduit par une impossibilité ou des difficultés à effectuer des gestes sur ordre verbal ou imitation tels que siffler, tirer la langue ou encore gonfler les joues. Ces mouvements sont en revanche préservés lorsqu'ils surviennent de manière automatique. Cette apraxie est souvent associée à une apraxie idéomotrice. Le déficit praxique buccofacial peut, dans certains cas, empêcher la production des sons du langage, comme observé dans certains types d'aphasie motrice. Pour designer ce type de symptôme dysarthrique, le terme d'*apraxia of speech* a été proposé par les anglo-saxons [14].

L'apraxie buccofaciale serait induite par des lésions le plus souvent frontales gauches, notamment de la région frontale operculaire et de l'insula, ces deux régions de l'hémisphère gauche étant impliquées dans le contrôle des mouvements buccophonatoires [15].

Apraxie idéatoire

L'apraxie idéatoire se manifeste par une perturbation sélective de l'utilisation d'objets courants [6]. Le patient ne sait plus ce qu'il *doit* faire. Le patient reste capable d'identifier les objets, d'en préciser verbalement la fonction, mais se montre incapable de les utiliser correctement quand il est nécessaire de planifier une séquence d'actions telle que préparer un thé ou encore allumer une cigarette. Le patient peut exécuter chacun des éléments isolément, c'est-à-dire pour allumer une cigarette : sortir une allumette de sa boîte, la tenir de façon adéquate, frotter l'allumette du bon coté de la boîte et enfin allumer la cigarette, mais présente d'importantes difficultés pour ordonner la succession de ces différentes actions de manière efficiente.

Il n'existerait pas de corrélat lésionnel spécifique de ce type d'apraxie. Des lésions des régions pariéto-occipitales et pariétotemporales de l'hémisphère gauche [6], ainsi que des lobes frontaux et temporaux, peuvent induire des apraxies de type idéatoire, de même que des lésions de la substance blanche sous-corticale associées à ces régions [16].

Apraxie conceptuelle

Certains auteurs ont introduit le terme d'apraxie conceptuelle pour définir un déficit de la connaissance des objets et/ou des actions. Ces difficultés se traduisent par une utilisation incorrecte des objets, des difficultés à coupler objets et actions ou encore à juger si un geste est effectué correctement ou non. Les patients peuvent également méconnaître les caractéristiques de certains instruments. L'apraxie idéatoire est parfois envisagée comme un des profils possibles de l'apraxie conceptuelle [17] ; les régions sous-tendant ce type d'apraxie semblent être similaires aux régions décrites dans le cadre des apraxies idéatoires.

Apraxie mélokinétique ou apraxie motrice

L'apraxie mélokinétique ou motrice fait référence à des difficultés d'exécution des mouvements fins et précis [18]. Cette apraxie touche surtout les mouvements des mains et des doigts, se traduisant par des difficultés pour effectuer des gestes tels que pianoter ou encore tapoter avec les deux index en alternance. Les mouvements sont généralement maladroits et grossiers. Tous les mouvements sont affectés (symboliques, non symboliques, transitifs, intransitifs). L'apraxie mélokinétique s'exprime le plus souvent de façon unilatérale, sans dissociation automaticovolontaire. Pour certains auteurs, l'apraxie mélokinétique correspondrait davantage à un déficit moteur élémentaire plutôt qu'à un trouble du mouvement appris. Enfin, sur le plan des corrélats neuroanatomiques, tous les cas confirmés au niveau pathologique mettent en évidence des processus dégénératifs (type dégénérescence corticobasale) au niveau frontal et pariétal [19], ainsi qu'au niveau du cortex moteur primaire [20].

Réseaux anatomiques des fonctions praxiques

Il existerait quatre systèmes fonctionnant conjointement et contrôlant chacun un aspect spécifique du mouvement appris [21].

Système pariétofrontal

Il serait responsable de l'intégration sensorimotrice du contrôle spatial des mouvements. Il interviendrait également dans le contrôle de la posture et de la saisie des objets. La partie la plus antérieure de ce système (cortex prémoteur) serait en charge du contrôle de la mélodie cinétique et de la dynamique du geste. La composante médiale de ce système, constituée de l'aire motrice supplémentaire, de l'aire prémotrice latérodorsale, du cortex pariétal supérieur et de l'aire sensorielle supplémentaire, serait impliquée dans les gestes spontanés en réponse à des motivations internes. La composante latérale, comprenant l'aire prémotrice latéroventrale, le cortex associatif auditif et visuel, ainsi que le cortex associatif pariétal (gyrus supramarginal et gyrus angulaire) serait davantage impliquée dans les réponses générées par des requêtes externes. Les deux systèmes seraient enfin interconnectés.

Système fronto-temporo-pariétal

Il interviendrait dans la capacité à reproduire une configuration manuelle, à maintenir des postures ainsi que dans la capacité de reconnaissance d'un geste et de la justesse de sa réalisation en situation d'imitation.

Système frontostriatal

Il serait impliqué avec le cervelet, dans la réalisation de séquences de mouvements, principalement des séquences de mouvements complexes et nouvellement apprises.

Système occipitopariétal

Ce système serait en charge de la capacité à reproduire sur imitation des gestes sans signification.

En résumé, le modèle anatomoclinique d'Heilman et al. [7] postule que la connaissance et la représentation des objets et des actions seraient stockées au sein du lobe pariétal gauche (gyrus angulaire et supramarginal). L'exécution de l'action serait ensuite assurée par la transmission des informations du lobe pariétal au cortex moteur, ainsi qu'à l'aire motrice supplémentaire. Une lésion des circonvolutions supramarginale et angulaire induirait des difficultés d'exécution des gestes sur commande verbale et imitation, mais également des difficultés de compréhension et de reconnaissance des gestes. Une atteinte des régions plus antérieures induirait de mauvaises performances en production de gestes, avec toutefois des capacités de compréhension et de reconnaissance préservées, que les gestes aient été ou non bien exécutés.

■ Autres types d'apraxie

Apraxie constructive

Il s'agit d'un trouble isolé de l'exécution de dessins libres ou copiés ou de tâches constructives, bi- ou tridimensionnelles. Le trouble peut également s'observer lors de la réalisation de puzzles, la copie de figures formées par des bâtonnets, des allumettes ou des cubes. Cette capacité est assez vulnérable à la survenue d'une lésion cérébrale, induisant des déficits de plus ou moins grande intensité (Fig. 1).

Ce terme recouvre au moins deux composantes :

- un déficit de la conduite des actions complexes (planification) impliquant l'activité de construction. Chez certains malades, la réalisation de la copie s'opère en juxtaposant des détails de façon plus ou moins adéquate. Il est, dans ce cas, possible d'observer une tendance à la simplification, l'omission de certains éléments ou encore des difficultés dans la réalisation des détails. Les relations topographiques entre les différentes parties sont toutefois généralement préservées. Un phénomène d'accolement au modèle (*closing-in*) ou de reproduction sur le modèle peut également être observé. Le phénomène de *closing-in*, décrit par Mayer Gross [22] peut apparaître dans des tests de copie de phrases, ou encore de reconstruction d'un modèle 3D, mais il est surtout observé lors de la copie de dessins ;
- un déficit des capacités d'analyse spatiale. Les reproductions peuvent, dans ce cas, être réalisées de droite à gauche et marquées par des éléments de négligence visuelle (omission d'éléments situés à gauche du dessin). La troisième dimension peut-être absente. Il est également possible d'observer des anomalies dans l'orientation du dessin sur la page, des difficultés d'orientation des lignes et/ou d'ouverture des angles et de la juxtaposition des traits.

L'apraxie constructive témoigne de lésions au niveau du cortex pariétal postérieur, avec des connotations spécifiques en fonction de la latéralité lésionnelle. Les lésions droites induiraient des désordres d'ordre visuospatial avec de possibles éléments de négligence gauche. La présence d'une structure simplifiée ou de l'amélioration de la copie en présence de repères sont en revanche plus typiques des malades avec lésion gauche.

Apraxie de l'habillage

Il s'agit d'un type d'apraxie réflexive, puisque le corps en est l'objet, qui concerne l'habillage. Les patients éprouvent de grandes difficultés pour effectuer des actes de la vie quotidienne comme enfiler un pantalon, lacer ses chaussures, nouer une cravate ou encore fermer une boutonnière. Le patient regarde ses vêtements, les tourne et les retourne et procède par essais et erreurs. Ce déficit induit une perte d'autonomie et rend le patient dépendant de son entourage. L'apraxie de l'habillage survient généralement en l'absence d'apraxie idéomotrice ou idéatoire. Toutefois, le patient peut avoir des difficultés de type idéatoire pour retrouver la séquence correcte des vêtements (il peut enfiler les chaussures avant les chaussettes). Elle est en revanche fréquemment associée à une apraxie constructive, une négligence spatiale ou une hémiasomatognosie, suite à des lésions hémisphériques droites. Elle est par ailleurs fréquemment retrouvée dans la maladie d'Alzheimer (MA). L'indépendance de ce déficit reste débattue.

Apraxie de la marche

Il s'agit de la perte de la capacité d'organiser les mouvements des membres inférieurs de façon adaptée à la marche. Le patient n'est plus capable d'avancer les membres inférieurs en alternance, ou il le fait de façon maladroite, en élargissant le polygone de sustentation. Il peut y avoir une tendance à la rétropulsion. On observe souvent une apraxie de la marche lors d'une hydrocéphalie.

Il est nécessaire de distinguer l'apraxie de la marche de l'apraxie des membres inférieurs, car ces deux formes d'apraxie ne coexistent généralement pas. L'apraxie du membre inferieur

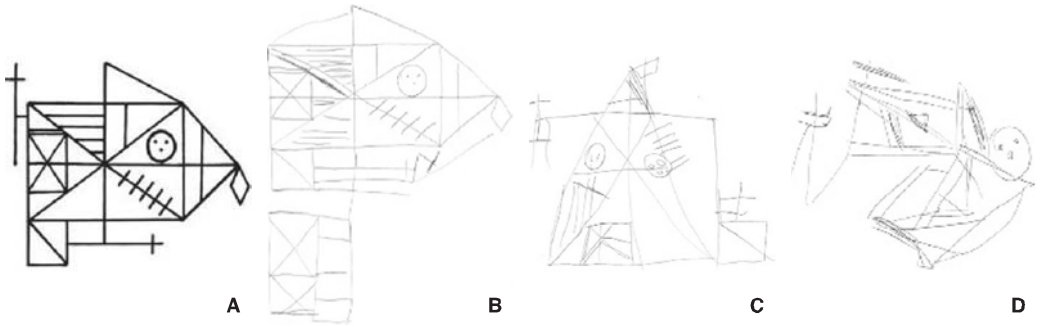

Figure 1. Exemples de copie de la figure de Rey.
A. Modèle.
B. Patient de 51 ans, diagnostic de maladie d'Alzheimer jeune, Mini Mental State Examination (MMSE) à 19/30.
C. Patiente de 69 ans, lésions vasculaires bilatérales touchant les lobes frontaux et les thalamus, MMSE 27/30. Noter la rotation du dessin par rapport au modèle.
D. Patient de 73 ans avec une démence à corps de Lewy. MMSE 18/30.
(Reproduit avec l'aimable autorisation des docteurs Montella, de Stefano, Buonanno, Seconde Université de Naples, Italie).

peut être testée en demandant au patient d'effectuer des gestes tels que taper dans un ballon ou encore mimer le geste d'éteindre une cigarette avec le pied. Ce type d'apraxie n'a fait l'objet que de peu d'études, la plupart des recherches étant centrée sur l'étude de l'apraxie des membres supérieurs. L'apraxie de la marche a été davantage étudiée, même si la littérature reste assez complexe, regroupant sous le terme de « désordres de la marche de nature frontale » [1, 23, 24] des définitions tels que « parkinsonisme de la moitié inférieure du corps », « marche à petit pas », « ataxie de Bruns ». Le terme de « troubles de la marche de niveau supérieur » [25] a également été proposé pour désigner une dysfonction de l'intégration supérieure sensorimotrice, avec préservation des habilités motrices et sensorielles élémentaires. En conclusion, l'apraxie de la marche apparaît comme une entité clinique à part entière. La marche ne peut toutefois, en référence à la définition de l'apraxie, être véritablement considérée comme un mouvement appris, réalisée systématiquement de façon volontaire, mais doit plutôt être considérée comme un pattern moteur répétitif généré par des mécanismes spinaux modifiés au niveau du tronc encéphale [26, 27].

Main étrangère et dyspraxie diagonistique

Le syndrome de la main étrangère est d'occurrence rare [28] et correspond à des mouvements complexes du membre supérieur qui sont clairement dirigés vers un objectif et bien exécutés mais non désirés [29]. Ces patients sont toujours conscients de la perte du contrôle volontaire de leur bras. Ils reconnaissent leur main malade comme étant leur propre main et sont le plus souvent consternés par les actions faites par celle-ci. Ces actions peuvent être en complète opposition avec ce que le patient souhaite faire [30, 31]. Il résulte de cette situation que tous les mouvements se trouvent empêchés [28], avec parfois émergence de conflits entre les deux mains [32], la main saine essayant de contenir la main malade. Les gestes involontaires peuvent être suscités par le contexte. La présence d'un objet très proche, par exemple, peut provoquer un mouvement de rattrapage de cet objet [33]. En effet, ces mouvements involontaires peuvent parfois être contrôlés par des injonctions verbales du patient ou de l'examinateur [34, 35]. Les lésions anatomiques responsables de ce syndrome se situent au niveau de la région motrice supplémentaire, anormalement stimulée par le cortex prémoteur sain [36].

Les lésions de la partie antérieure du corps calleux peuvent provoquer une *dyspraxie diagonistique*, qui consiste en un comportement conflictuel des mains. Chez les droitiers, la main gauche peut montrer un comportement anormal lorsque une activité de la main droite est initiée [37].

■ Apraxies dans les maladies neurologiques

Dégénérescence corticobasale

Les troubles praxiques sont au cœur de la symptomatologie de la dégénérescence corticobasale (DCB). L'association d'une apraxie et d'un syndrome parkinsonien asymétrique de type akinétorigide constitue des éléments diagnostiques fortement évocateurs d'une DCB [38]. La présentation initiale est généralement caractérisée par une maladresse de la main liée aux troubles praxiques, une légère hypoesthésie, une sensation de main étrangère, traduisant une atteinte des régions frontale, pariétale et des ganglions de la base. L'apraxie est présente dans 70 % des cas de DCB [39], le plus souvent de type idéomotrice [40], souvent bilatérale mais asymétrique et précoce [41]. Il n'existe pas de dissociation automaticovolontaire. L'apraxie idéomotrice rencontrée chez ces patients serait sous-tendue par une atrophie des régions pariétales et une atteinte de la substance blanche associative pariétofrontale [42].

Une apraxie mélokinétique peut également être retrouvée dans la DCB du fait de l'atteinte des régions prémotrices du cortex frontal [20, 43], de même qu'une apraxie buccofaciale associée à une dysarthrie [44]. Aucune différence entre les gestes transitifs et intransitifs n'est retrouvée chez ces patients. L'apraxie idéatoire, ainsi que l'apraxie constructive, sont d'occurrence plus rare, souvent tardive et associée à une démence.

Démence à corps de Lewy

La démence à corps de Lewy (DCL) se caractérise par un syndrome parkinsonien associé à un tableau cognitif marqué par la prédominance de troubles visuoperceptifs et visuoconstructifs (Fig. 1D). Les troubles praxiques constructifs sont plus fréquents chez les patients DCL par rapport aux patients avec MA [45] ; la précocité de ces troubles au cours de l'histoire de la maladie oriente le diagnostic vers une DCL.

Maladie d'Alzheimer

Une apraxie est souvent retrouvée dans la MA. Il s'agit généralement d'une apraxie de type idéomotrice avec des erreurs d'utilisation du corps comme objet [46]. Le score au Mini Mental State Examination (MMSE) serait corrélé aux troubles praxiques [47]. De façon précoce, une apraxie constructive peut

Tableau 1.
Types d'apraxie en fonction des localisations anatomiques lésionnelles.

Types d'apraxie	Localisations anatomiques lésionnelles
Apraxie idéomotrice	Gyrus supramarginal (dans le lobule pariétal inferieur) gauche Cortex prémoteur/aire motrice supplémentaire gauche (rarement) Structures sous-corticales (thalamus, putamen) Substance blanche frontopariétale gauche ou corps calleux
Apraxie idéatoire	Région temporopariétale gauche
Apraxie constructive	Région pariétale gauche et/ou droite
Apraxie de l'habillage	Régions postérieures droites (?)
Apraxie buccofaciale	Région frontale operculaire et insula à gauche
Apraxie mélokinétique	Aire motrice/prémotrice controlatérale
Apraxie de la marche	Régions frontales bilatérales ou corps calleux (?)
Main étrangère/Dyspraxie diagonistique	Aire motrice supplémentaire, partie antérieure du corps calleux

également être mise en évidence dans cette pathologie (Fig. 1B). À la différence des patients DCL, les difficultés praxiques sont moindres chez les patients MA dans les épreuves de copie de modèles. Plus tardivement dans l'évolution de la maladie, une apraxie de l'habillage et/ou idéatoire peut apparaître. L'apraxie idéatoire peut également être présente plus précocement dans des formes sévères de la maladie.

Accidents vasculaires cérébraux

Un tableau d'apraxie gestuelle peut être retrouvé suite à la survenue d'un accident vasculaire cérébral (AVC) provoquant des lésions au sein des régions impliquées dans la production ou la compréhension d'un geste (Tableau 1), c'est-à-dire principalement les lobes pariétal et frontal, les ganglions de la base, l'opercule rolandique et le corps calleux. Les troubles sont plus fréquents après un accident vasculaire hémisphérique gauche que droit [48]. Dans les phases aiguës de l'AVC, une apraxie idéatoire est présente chez 28 % des patients avec une atteinte hémisphérique gauche et chez 13 % des patients porteurs d'une lésion droite. L'apraxie idéomotrice, plus fréquente, serait présente chez 57 % des patients avec lésion hémisphérique gauche et chez 34 % des patients avec lésion droite [49, 50].

Apraxie primaire progressive

Certains patients peuvent présenter une apraxie d'apparition et d'aggravation progressive non associée, au début, à une atteinte d'autres fonctions cognitives. C'est dans ce cadre que le concept d'apraxie primaire progressive a été proposé. Le début des symptômes est généralement latéralisé, avec une évolution unilatérale laissant place ensuite à une diffusion controlatérale. D'autres troubles moteurs sont également présents tels qu'une altération du tonus avec hypertonie, dystonie, et akinésie. L'apraxie primaire progressive est la conséquence d'un processus dégénératif des régions frontopariétales, uni- ou bilatéral, mais toujours asymétrique. Sur le plan anatomopathologique, il existe une atrophie de ces régions, caractérisée microscopiquement par la présence d'une gliose et de cellules ballonnisées. Cette forme d'apraxie dégénérative est par conséquent parfois considérée comme une variante de la maladie de Pick, de la démence frontotemporale ou, plus fréquemment, de la dégénérescence corticobasale [51].

Apraxies et neurones miroirs

Les neurones miroirs ont été décrits pour la première fois chez le singe, au niveau du cortex moteur [52]. Les mêmes neurones (miroirs) déchargent lorsque le singe réalise une action et lorsque celui-ci observe un autre singe en train d'exécuter cette même action. Les mécanismes à la base de la correspondance entre la description visuelle d'une action, son exécution et sa compréhension ont été décrits dans ce cadre pour la première fois. Les études réalisées en imagerie fonctionnelle chez l'homme ont mis en évidence que le système putatif des neurones miroirs est plus étendu chez l'homme que chez le singe, intéressant plusieurs régions cérébrales, notamment le lobule pariétal inferieur. Le gyrus supramarginal serait de façon plus précise la région du système miroir, capable de créer des patterns interconnectés qui codifient les gestes appris. Par l'atteinte des neurones miroirs de cette région, les patients avec apraxie idéomotrice ne seraient pas seulement dans l'incapacité d'exécuter correctement une action mais, également, de juger si une action produite par autrui est réalisée de façon correcte ou non [53].

Évaluation

L'évaluation de l'apraxie en pratique clinique devrait faire partie intégrante du bilan neurologique. Une évaluation neuropsychologique exhaustive doit être réalisée si le bilan clinique ou la localisation lésionnelle laissent supposer la présence de troubles praxiques, vu la fréquence et l'importance clinique de ces troubles. Les troubles praxiques affecteraient, en effet, environ la moitié des patients avec lésion hémisphérique gauche et seraient toujours présents, dans 20 % des cas, 1 an après la survenue de la lésion [54]. De plus en plus d'études montrent également que les difficultés en vie quotidienne sont bien réelles et s'expriment dans des tâches aussi routinières que la prise d'un repas [9].

Les outils permettant une évaluation détaillée et standardisée de l'apraxie sont à l'heure actuelle peu nombreux. Parmi ces outils, la Batterie d'évaluation des praxies (BEP) [55] permet une évaluation des praxies gestuelles des membres supérieurs, théoriquement et méthodologiquement fondée sur une modélisation cognitive du traitement de l'information gestuelle, adaptée des travaux de Rothi et al. [56] et Goldenberg [57]. Elle se compose de huit épreuves visant à évaluer les différentes composantes cognitives praxiques théoriquement impliquées. L'hypothèse de l'existence d'un déficit, ainsi que sa localisation lésionnelle, est inférée à partir du recoupement des performances obtenues aux différentes épreuves. Le protocole d'évaluation clinique des apraxies mis au point par Le Gall et al. [54] s'inscrit dans une perspective plus clinique. Il vise à évaluer un ensemble de situations cliniques en tentant d'intégrer les apports théoriques des modèles cognitifs de l'apraxie, sans toutefois se référer à un modèle en particulier. L'accent dans ce protocole a été mis sur une procédure de première évaluation des troubles idéomoteurs et idéatoires.

L'évaluation des praxies peut être compromise du fait de possibles troubles du langage (principalement de compréhension), très fréquemment retrouvés à la suite de lésions hémisphériques gauches. La batterie d'évaluation des praxies mise au point par De Renzi [58] a, dans ce cadre, été développée afin de limiter l'interférence du langage lors de l'évaluation des praxies gestuelles. Elle se compose de 24 gestes idéomoteurs proposés exclusivement sur imitation (Fig. 2). Tous les gestes sont contrebalancés en fonction de leur significativité (gestes symboliques versus sans signification), de la partie du corps impliquée dans le geste (mouvement proximal ou distal des membres supérieurs) et du type de geste requis (geste isolé versus séquence d'actes moteurs).

Cet article a fait l'objet d'une prépublication en ligne : l'année du copyright peut donc être antérieure à celle de la mise à jour à laquelle il est intégré.

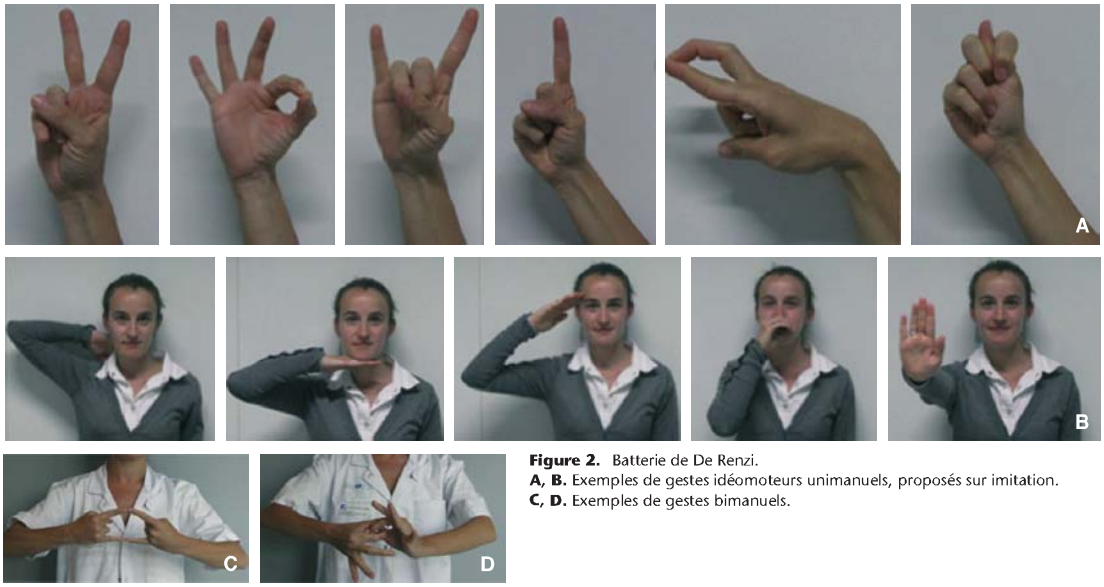

Figure 2. Batterie de De Renzi.
A, B. Exemples de gestes idéomoteurs unimanuels, proposés sur imitation.
C, D. Exemples de gestes bimanuels.

Références

[1] Geschwind N. The apraxias: Neural mechanisms of disorders of learned movement. *Am Scientist* 1975;**63**:188–95.
[2] Heilman KM, Rothi LJG. *Clinical neuropsychology*. New York: Oxford University Press; 1993.
[3] Steinthal H. Abriss der Sprachenwissenshaft. Berlin, 1871.
[4] Liepmann H. Das Krankheitschild der Apraxie ("Motorischen Asymbolie") auf Grund eines Falles von einseitiger Apraxie. *Monatschr Psychiatrie Neurol* 1900;**8**:15–44.
[5] Liepmann H. *Drei Aufsatze aus dem Apraxiegebiet*. Basel: Karger; 1908.
[6] Liepmann H. *Apraxie*. Wien: Urban und Scharzenberg; 1920.
[7] Heilman KM, Rothi LJ, Valenstein E. Two forms of ideomotor apraxia. *Neurology* 1982;**32**:342–6.
[8] Rothi LJ, Ochipa C, Heilman KM. A cognitive neuropsychological model of limb praxis. *Cogn Neuropsychol* 1991;**8**:443–58.
[9] Cubelli R, Della Sala S. The legacy of automatic/voluntary dissociation in apraxia. *Neurocase* 1996;**2**:449–54.
[10] Faglioni P, Basso A. *Historical perspectives on neuroanatomical correlates of limb apraxia*. Amsterdam: North-Holland; 1985.
[11] Pramstaller PP, Marsden CD. The basal ganglia and apraxia. *Brain* 1996;**119**(Pt1):319–40.
[12] De Renzi E. *Apraxia*. Amsterdam: Elsevier; 1989.
[13] Heilman KM, Rothi LJ. *Apraxia*. New-York: Oxforf Univeristy Press; 1985.
[14] Darley FL, Aronson AE, Brown JR. *Motor speech disorders*. Philadelphia: WB Saunders; 1975.
[15] Tognola G, Vignolo LA. Brain lesions associated with oral apraxia in stroke patients: a clinico-neuroradiological investigation with the CT scan. *Neuropsychologia* 1980;**18**:257–72.
[16] Heilman KM, Maher LM, Greenwald ML, Rothi LJ. Conceptual apraxia from lateralized lesions. *Neurology* 1997;**49**:457–64.
[17] Raymer AM, Ochipa C. *Conceptual praxis*. Hove: Psychology press; 1997.
[18] Kleist K. Kortikale (innervatorische) Apraxie. *Jahrbuch Psychiatrie Neurol* 1907;**28**:46–112.
[19] Fukui T, Sugita K, Kawamura M, Shiota J, Nakano I. Primary progressive apraxia in Pick's disease: a clinicopathologic study. *Neurology* 1996;**47**:467–73.
[20] Tsuchiya K, Ikeda K, Uchihara T, Oda T, Shimada H. Distribution of cerebral cortical lesions in corticobasal degeneration: a clinicopathological study of five autopsy cases in Japan. *Acta Neuropathol* 1997;**94**:416–24.
[21] Leiguarda RC, Marsden CD. Limb apraxias: higher-order disorders of sensorimotor integration. *Brain* 2000;**123**(Pt5):860–79.
[22] Mayer-Gross W. Some observations on apraxia. *Proc R Soc Med* 1935;**28**:1203–12.
[23] Elble RJ, Cousins R, Leffler K, Hughes L. Gait initiation by patients with lower-half parkinsonism. *Brain* 1996;**119**(Pt5):1705–16.
[24] Schiller F. Staggering gait in medical history. *Ann Neurol* 1995;**37**:127–35.
[25] Nutt JG, Marsden CD, Thompson PD. Human walking and higher-level gait disorders, particularly in the elderly. *Neurology* 1993;**43**:268–79.
[26] Grillner S, Deliagina T, Ekeberg O. Neural networks that co-ordinate locomotion and body orientation in lamprey. *Trends Neurosci* 1995;**18**:270–9.
[27] Shik ML, Orlovsky GN. Neurophysiology of locomotor automatism. *Physiol Rev* 1976;**56**:465–501.
[28] Fisher CM. Alien hand phenomena: a review with the addition of six personal cases. *Can J Neurol Sci* 2000;**27**:192–203.
[29] Della Sala S, Marchetti C, Spinnler H. *The anarchic hand: a fronto-mesial sign*. Amsterdam: Elsevier Science; 1994.
[30] Della Sala S, Marchetti C. *The Anarchic Hand syndrome*. New York: Oxford University Press; 2005.
[31] Goldberg G, Mayer NH, Toglia JU. Medial frontal cortex infarction and the alien hand sign. *Arch Neurol* 1981;**38**:683–6.
[32] Tanaka Y, Iwasa H, Obayashi T. Right hand agraphia and left hand apraxia following callosal damage in a right-hander. *Cortex* 1990;**26**:665–71.
[33] Giovannetti T, Buxbaum LJ, Biran I, Chatterjee A. Reduced endogenous control in alien hand syndrome: evidence from naturalistic action. *Neuropsychologia* 2005;**43**:75–88.
[34] Cantagallo A, Spinazzola L, Rabuffetti M, Della Sala S. Verbal commands help the execution of endogenous movements in anarchic hand. *Neuropsychol Rehabil* 2010;**20**:406–22.
[35] Kritikos A, Breen N, Mattingley JB. Anarchic hand syndrome: bimanual coordination and sensitivity to irrelevant information in unimanual reaches. *Brain Res Cogn Brain Res* 2005;**24**:634–47.
[36] Boccardi E, Della Sala S, Motto C, Spinnler H. Utilisation behaviour consequent to bilateral SMA softening. *Cortex* 2002;**38**:289–308.
[37] Akelaïtis AJ. Studies of the corpus callosum IV. Diagonistic dyspraxia in epileptics following partial and complete section of the corpus callosum. ***Am J Psychiatry*** 1944-45;101:594-9.
[38] Litvan I, Agid Y, Goetz C. Accuracy of the clinical diagnosis of corticobasal degeneration: a clinicopathologic study. *Neurology* 1997;**48**:119–25.

[39] Leiguarda RC, Lees AJ, Merello M, Starkstein S, Marsden CD. The nature of apraxia in corticobasal degeneration. *J Neurol Neurosurg Psychiatry* 1994;**57**:455–9.
[40] Leiguarda RC, Merello M, Balej J. Apraxia in corticobasal degeneration. *Adv Neurol* 2000;**82**:103–21.
[41] Rothi LJ, Heilman KM, Watson RT. Pantomime comprehension and ideomotor apraxia. *J Neurol Neurosurg Psychiatry* 1985;**48**:207–10.
[42] Borroni B, Garibotto V, Agosti C, et al. White matter changes in corticobasal degeneration syndrome and correlation with limb apraxia. *Arch Neurol* 2008;**65**:796–801.
[43] Blondel A, Eustache F, Schaeffer S, Marie RM, Lechevalier B, de la Sayette V. Clinical and cognitive study of apraxia in cortico-basal atrophy. A selective disorder of the production system. *Rev Neurol* 1997;**153**:737-7.
[44] Lang AE. Cortical basal ganglionic degeneration presenting with "progressive loss of speech output and orofacial dyspraxia". *J Neurol Neurosurg Psychiatry* 1992;**55**:1101.
[45] Cormack F, Aarsland D, Ballard C, Tovee MJ. Pentagon drawing and neuropsychological performance in Dementia with Lewy Bodies, Alzheimer's disease. Parkinson's disease and Parkinson's disease with dementia. *Int J Geriatr Psychiatry* 2004;**19**:371–7.
[46] Kato M, Meguro K, Sato M. Ideomotor apraxia in patients with Alzheimer disease: why do they use their body parts as objects? *Neuropsychiatry Neuropsychol Behav Neurol* 2001;**14**:45–52.
[47] Parakh R, Roy E, Koo E, Black S. Pantomime and imitation of limb gestures in relation to the severity of Alzheimer's disease. *Brain Cogn* 2004;**55**:272–4.
[48] Roy EA, Black SE, Blair N, Dimeck PT. Analyses of deficits in gestural pantomime. *J Clin Exp Neuropsychol* 1998;**20**: 628–43.
[49] Barbieri C, De Renzi E. The executive and ideational components of apraxia. *Cortex* 1988;**24**:535–43.
[50] De Renzi E, Pieczuro A, Vignolo LA. Ideational apraxia: a quantitative study. *Neuropsychologia* 1968;**6**:41–52.
[51] Habib M, Alicherif A, Balzamo M, Milandre L, Donnet A, Khalil R. Characterization of gestural disorders in primary progressive apraxia: diagnostic and nosographic contribution. *Rev Neurol* 1995;**151**:541–51.
[52] Rizzolatti G, Craighero L. The mirror-neuron system. *Annu Rev Neurosci* 2004;**27**:169–92.
[53] McGeoch PD, Brang D, Ramachandran VS. Apraxia, metaphor and mirror neurons. *Med Hypotheses* 2007;**69**:1165–8.
[54] Le Gall D, Aubin G. *L'apraxie*. Marseille: Solal; 2001.
[55] Peigneux P, Van der Linden M. Présentation d'une batterie neuropsychologique et cognitive pour l'évaluation de l'apraxie gestuelle. *Rev Neuropsychol* 2000;**10**:311–62.
[56] Rothi LJ, Ochipa C, Heilman KM. *A cognitive neuropsychological model of limb praxis*. Hove: Psychology press; 1997.
[57] Goldenberg G. Imitating gestures and manipulating a mannikin--the representation of the human body in ideomotor apraxia. *Neuropsychologia* 1995;**33**:63–72.
[58] De Renzi E, Motti F, Nichelli P. Imitating gestures. A Quantitative Approach to Ideomotor Apraxia. *Arch Neurol* 1980;**37**: 6–10.

R. Migliaccio.
Inserm-UPMC UMRS 975, Institut du cerveau et de la moelle épinière, Hôpital Pitié-Salpêtrière, 47, boulevard de l'Hôpital, 75651 Paris Cedex 13, France.
Département de psychologie, Université catholique, Milan, Italie.

A. Bourgeois.
Inserm-UPMC UMRS 975, Institut du cerveau et de la moelle épinière, Hôpital Pitié-Salpêtrière, 47, boulevard de l'Hôpital, 75651 Paris Cedex 13, France.

P. Bartolomeo (paolo.bartolomeo@upmc.fr).
Inserm-UPMC UMRS 975, Institut du cerveau et de la moelle épinière, Hôpital Pitié-Salpêtrière, 47, boulevard de l'Hôpital, 75651 Paris Cedex 13, France.
Département de psychologie, Université catholique, Milan, Italie.
Fédération de neurologie, AP-HP, Hôpital Pitié-Salpêtrière, 47, boulevard de l'Hôpital, 75651 Paris Cedex 13, France.

Toute référence à cet article doit porter la mention : Migliaccio R, Bourgeois A, Bartolomeo P. Apraxies. EMC Neurologie 2012;9(2):1-7 [Article 17-022-A-10].

Disponibles sur www.em-consulte.com

Arbres décisionnels | Iconographies supplémentaires | Vidéos/ Animations | Documents légaux | Information au patient | Informations supplémentaires | Auto-évaluations | Cas clinique