13

Le nerf fibulaire ou sciatique poplité externe

Peroneal nerve

RAPPEL ANATOMIQUE

Origine. Racines L5–S1–L4 ; plexus lombosacré.

Innervation motrice. Les muscles jambier antérieur, extenseur commun des orteils, court extenseur des orteils, court et long péroniers latéraux.

Innervation sensitive. Face antéro-externe de la jambe et dos du pied.

LA CONDUCTION MOTRICE (figure 13.1)

Elle est étudiée entre le genou et la cheville.

L'enregistrement se fait avec des électrodes de surface monopolaires. La cathode est positionnée sur le court extenseur des orteils et l'anode 4 à 5 cm plus distalement ou sur le gros orteil.

La stimulation se fait avec une électrode bipolaire au creux poplité (au-dessus du col du péroné) et à la face antérieure de la cheville. Si l'on a le moindre doute sur une compression au col du péroné et devant tout steppage, il faut réaliser une stimulation supplémentaire 8 à 10 cm au-dessous de la stimulation du creux poplité de façon à obtenir une vitesse de conduction motrice (VCM) à la jambe et une VCM au col du péroné. L'intensité varie de 15 à 50 mA.

Paramétrage de la machine. Moteur standard. En élargissant la fenêtre d'analyse à 20 ms/D et en amplifiant le gain à 0,2 mV/D, si on réalise une stimulation à la cheville ou au creux poplité, on visualise une onde F (voir chapitre 28).

Les valeurs normales sont résumées dans le tableau 13.1.

Les pièges et leurs solutions. En cas d'atteinte sévère avec atrophie totale du muscle pédieux, si l'électromyographiste stimule un peu trop fort au creux poplité, il enregistrera une réponse liée à l'activation des muscles plantaires innervés par le nerf tibial. Dans ces cas où aucun potentiel d'action moteur (PAM) du pédieux n'est enregistrable, une VCM du nerf fibulaire peut être calculée grâce à un recueil sur le jambier antérieur.

Tableau 13.1. Valeurs normales de la conduction motrice avec recueil sur le court fléchisseur du gros orteil.

	LDM (ms)	LDM pathologique	Amp (mV)	VCM (m/s)	VCM pathologique
Kimura, 1979	3,8 (0,9)	> 5,5	5,1 (2,3)	48,3 (3,9)	< 40
Chu-Andrews, 1980	4,7 (0,7)	> 6,1	5,6 (2,0)	48,8 (3,4)	< 42
Oh, 1993	3,7 (0,5)	> 4,8	10	49,5 (3,9)	< 42
Seror, 2004	3,8 (0,6)	> 5,0	7 (2,5)	48,3 (3,9)	< 40

Les valeurs sont données sous la forme d'une moyenne et de 1 déviation standard (entre parenthèses). Amp : amplitude onde négative ; valeur pathologique : moyenne ± 2 DS.

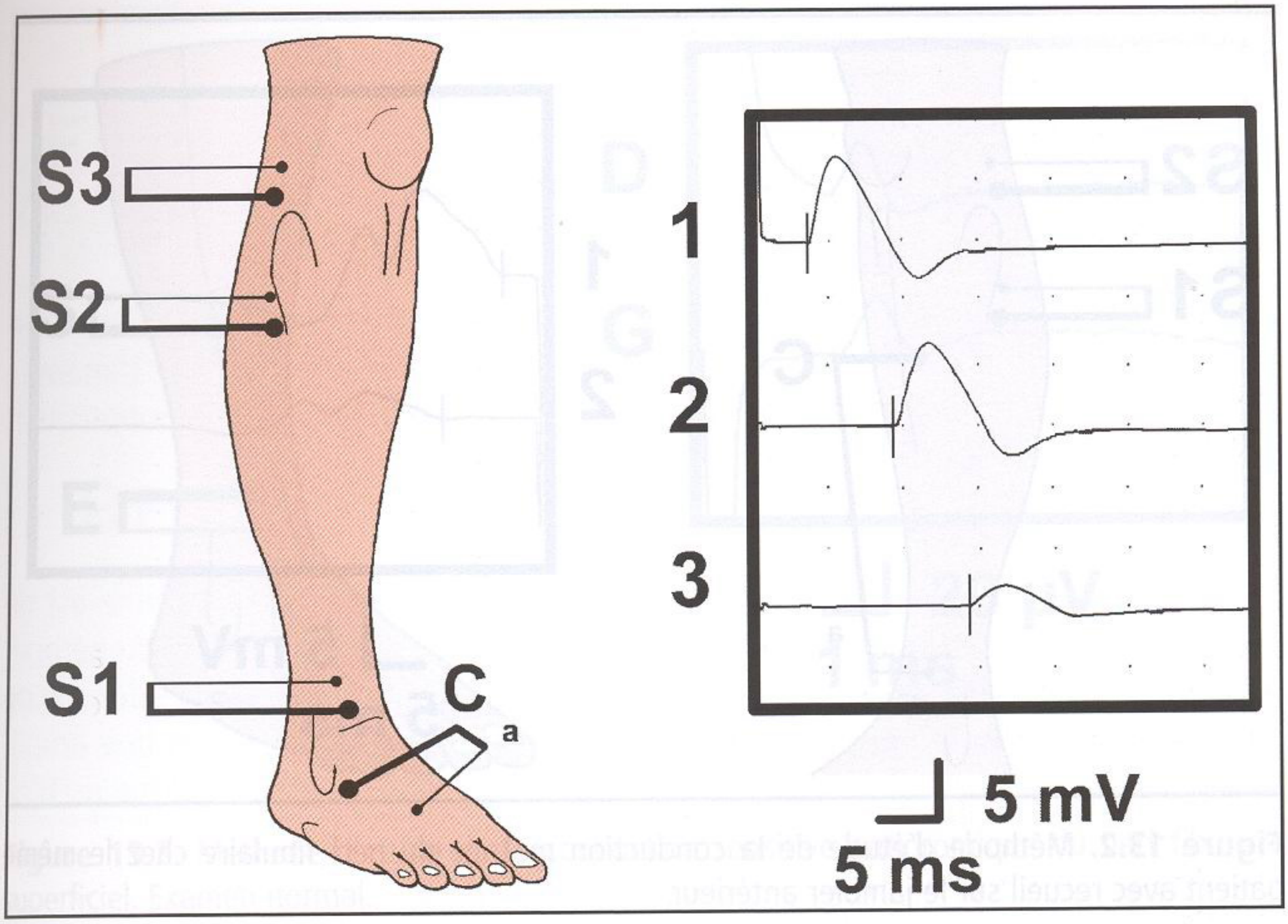

Figure 13.1. Méthode d'étude de la conduction motrice du nerf fibulaire. Il existe un bloc de conduction au col du péroné.

La conduction motrice avec enregistrement sur le jambier antérieur (figure 13.2)

Elle est étudiée au genou. Elle est très utile, quand l'amplitude du court extenseur des orteils est très faible, pour étudier la perte axonale du segment jambier et obtenir une VCM dérivée de l'étude de fibres nerveuses de gros diamètre qui sont déjà perdues dans le segment distal.

L'enregistrement se fait avec des électrodes de surface monopolaires. La cathode est positionnée sur le jambier antérieur et l'anode sur la face antérieure de la cheville.

La stimulation se fait avec une électrode bipolaire au creux poplité et éventuellement 8 cm au-dessous, de façon à obtenir une VCM au col du péroné. L'intensité varie de 15 à 50 mA.

Paramétrage de la machine. Moteur standard.

Les valeurs normales. La latence du jambier antérieur après stimulation au creux poplité est de 3,9 ± 0,4 ms et l'amplitude est de 6,7 ± 1,6 mV. Quand la VCM creux poplité-péroné est calculée, la LDM est de 2,4 ms et la VCM est en moyenne de 55 ± 4 m/s.

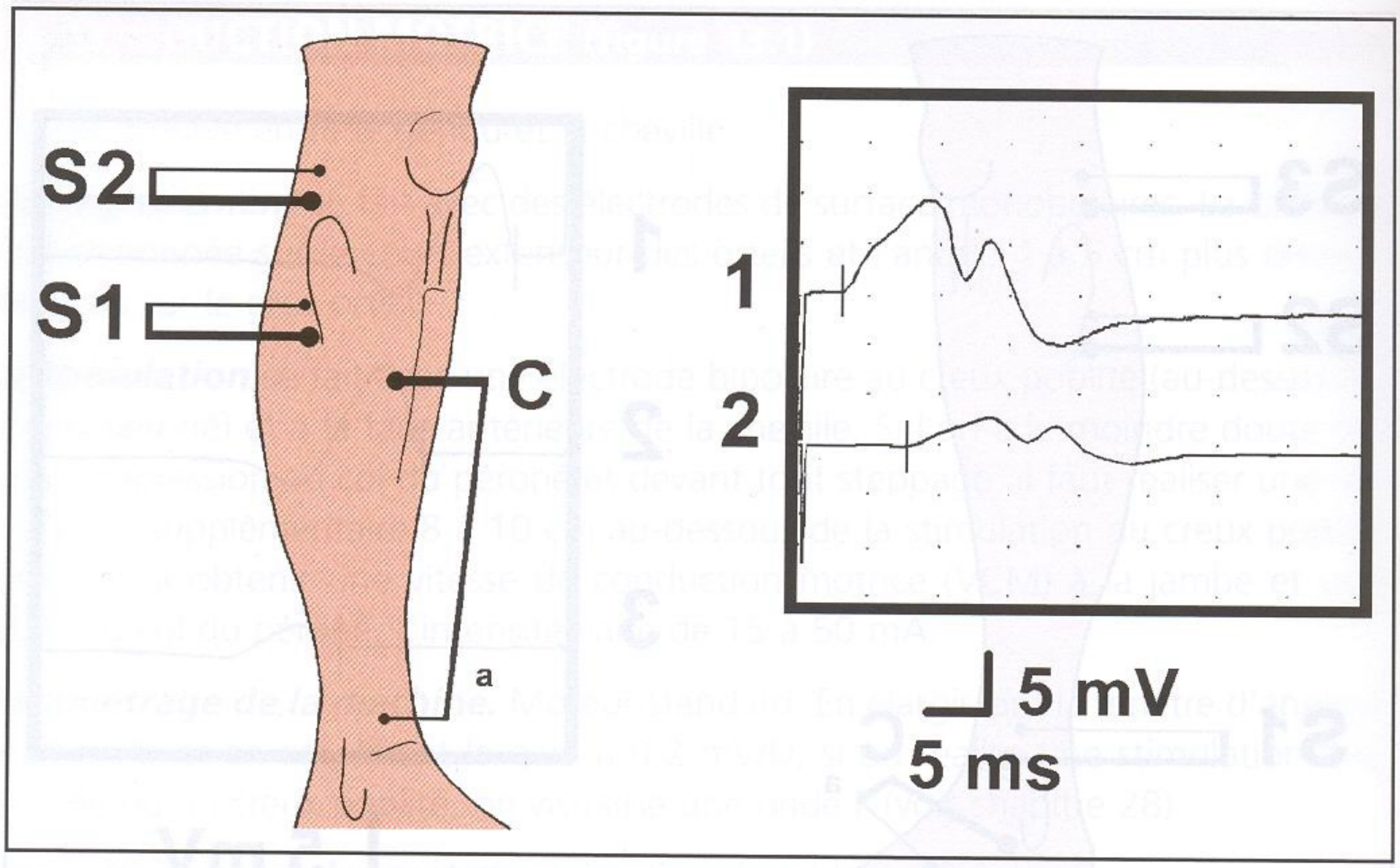

Figure 13.2. Méthode d'étude de la conduction motrice du nerf fibulaire chez le même patient avec recueil sur le jambier antérieur.

Intérêt et signification d'une anomalie de conduction du nerf fibulaire. Au quotidien, les altérations du nerf fibulaire sont toujours les premières à apparaître au cours des polyneuropathies axonales et souvent au cours des polyneuropathies démyélinisantes. L'atteinte du nerf fibulaire au col du péroné se fait rarement sans bloc de conduction (croisement de jambe, accroupissement). C'est la plus fréquente des atteintes tronculaires aiguës et elle doit faire rechercher une neuropathie tomaculaire si les anomalies de VCM sont bilatérales. L'atteinte du nerf fibulaire est aussi la localisation la plus fréquente des vascularites nerveuses. L'enregistrement sur le jambier antérieur (sans étude de la VCM) est un paramètre simple et fidèle de la perte axonale motrice des névralgies sciatiques L5.

LA CONDUCTION SENSITIVE

La conduction antidromique du nerf fibulaire superficiel à la cheville (nerf musculocutané) (figure 13.3)

Elle est étudiée au tiers inférieur de la jambe.

L'enregistrement se fait avec une électrode bipolaire située sur la face antéro-externe de la jambe, 2 ou 3 cm au-dessus de la cheville.

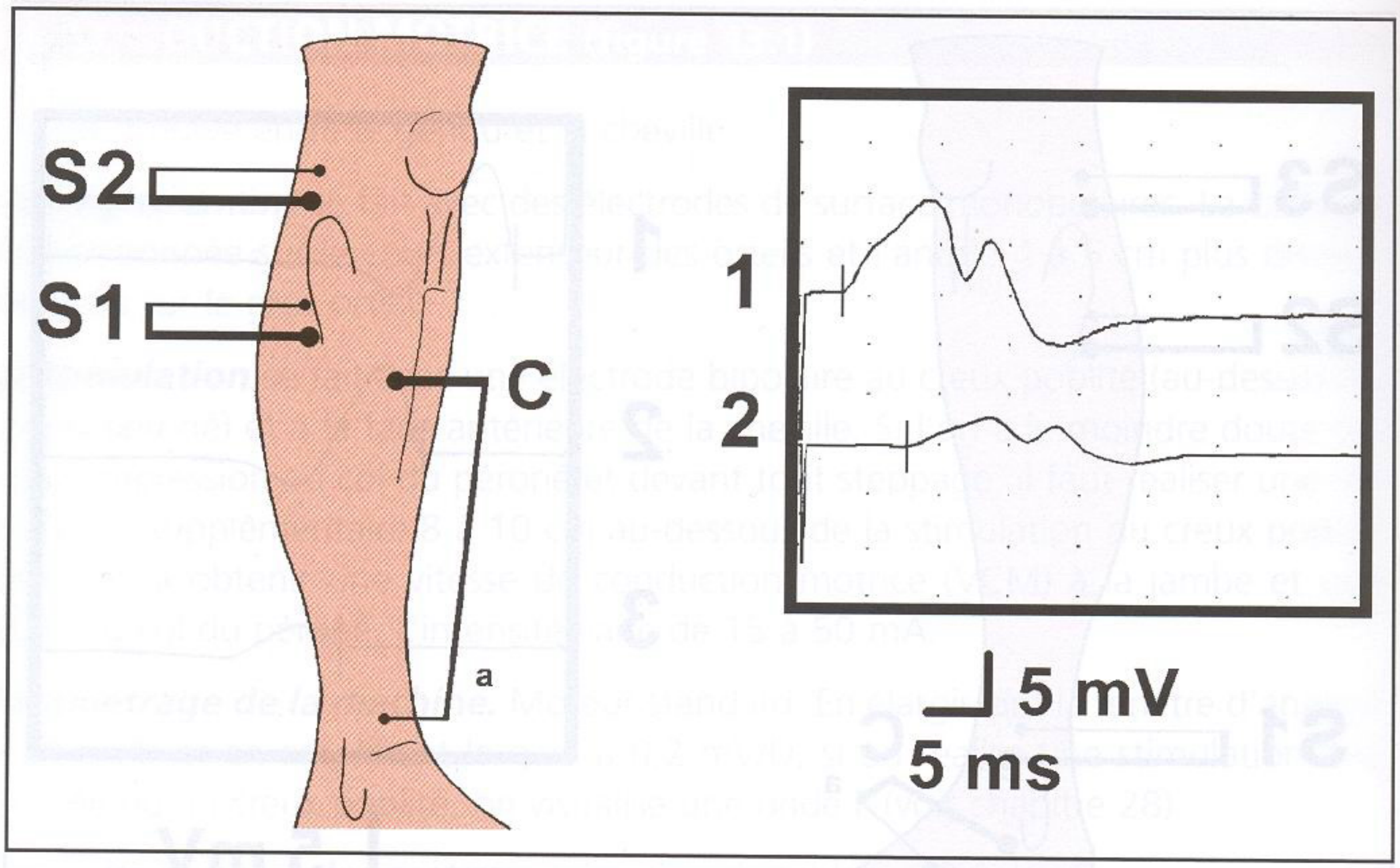

Figure 13.2. Méthode d'étude de la conduction motrice du nerf fibulaire chez le même patient avec recueil sur le jambier antérieur.

Intérêt et signification d'une anomalie de conduction du nerf fibulaire. Au quotidien, les altérations du nerf fibulaire sont toujours les premières à apparaître au cours des polyneuropathies axonales et souvent au cours des polyneuropathies démyélinisantes. L'atteinte du nerf fibulaire au col du péroné se fait rarement sans bloc de conduction (croisement de jambe, accroupissement). C'est la plus fréquente des atteintes tronculaires aiguës et elle doit faire rechercher une neuropathie tomaculaire si les anomalies de VCM sont bilatérales. L'atteinte du nerf fibulaire est aussi la localisation la plus fréquente des vascularites nerveuses. L'enregistrement sur le jambier antérieur (sans étude de la VCM) est un paramètre simple et fidèle de la perte axonale motrice des névralgies sciatiques L5.

LA CONDUCTION SENSITIVE

La conduction antidromique du nerf fibulaire superficiel à la cheville (nerf musculocutané) (figure 13.3)

Elle est étudiée au tiers inférieur de la jambe.

L'enregistrement se fait avec une électrode bipolaire située sur la face antéro-externe de la jambe, 2 ou 3 cm au-dessus de la cheville.

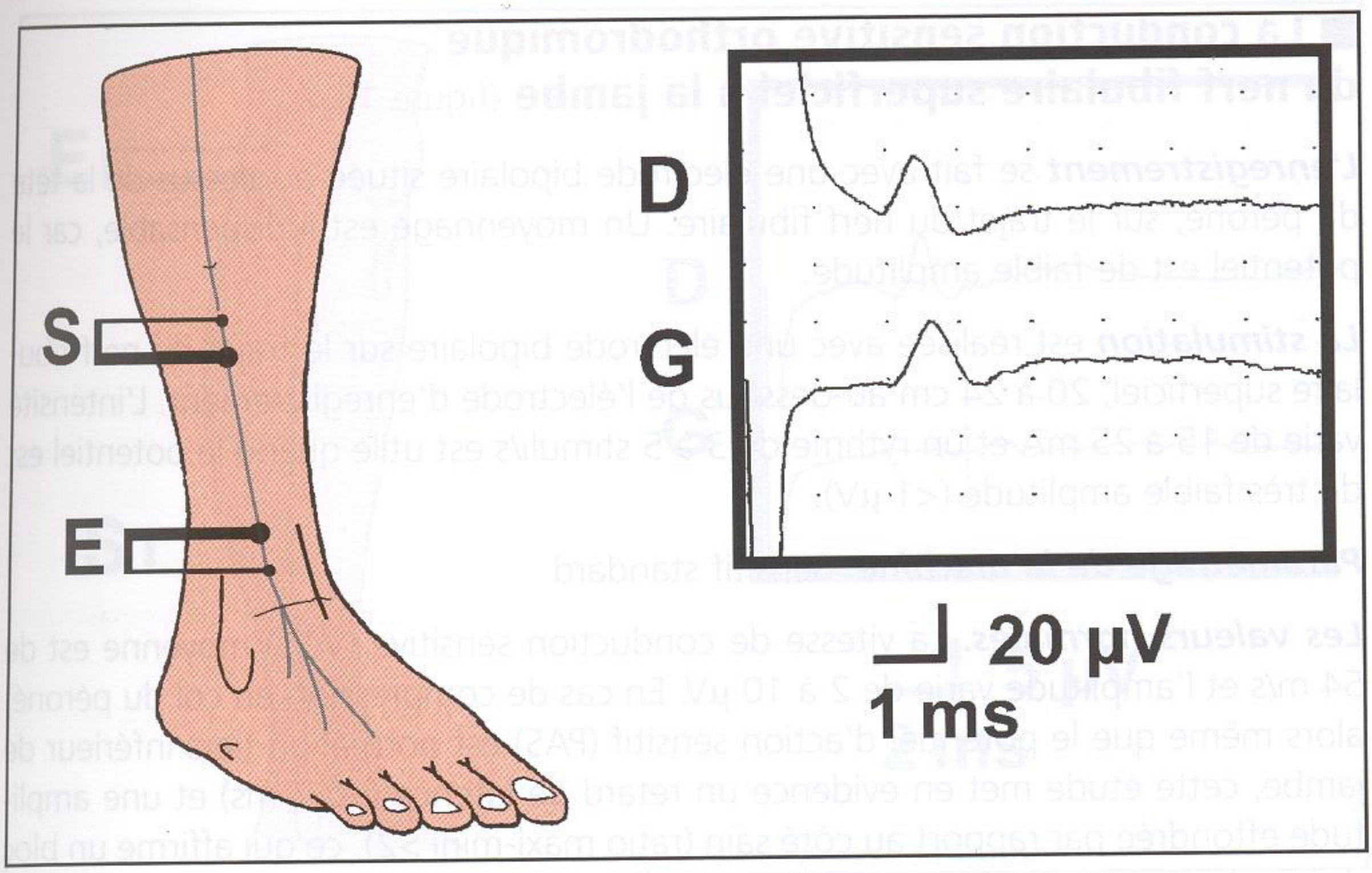

Figure 13.3. Méthode d'étude de la conduction sensitive antidromique du nerf fibulaire superficiel. Examen normal.

La stimulation est réalisée avec une électrode bipolaire sur le trajet du nerf fibulaire superficiel, 10 à 12 cm au-dessus de l'enregistrement. L'intensité varie de 15 à 30 mA.

Paramétrage de la machine. Sensitif standard.

Les valeurs normales sont résumées dans le tableau 13.2. Le ratio d'amplitude maxi-mini dépasse rarement 2.

Les pièges et leurs solutions. L'étude est parfois difficile, et il ne faut pas hésiter à déplacer les électrodes de stimulation et d'enregistrement en avant vers le tibia ou en arrière vers le péroné pour obtenir une meilleure réponse. Cette étude peut aussi se faire en orthodromique.

Tableau 13.2. Valeurs normales de la conduction mollet-cheville.

	A/O	VCS (m/s)	Amplitude PAS (µV)	Amplitude limite inférieure (µV)	Ratio d'amplitude maxi/mini
Jabre, 1981	A	64 (3,7)	20 (6)	–	Non étudié
Izzo, 1981	A	51 (5,4)	18 (8)	5	Non étudié
Chu Andrew, 1980	A	49 (3,8)	20 (7,5)	–	Non étudié

Les valeurs sont données sous la forme d'une moyenne et de 1 déviation standard (entre parenthèses). A/O : antidromique/orthodromique. Amplitude : pic à pic.

La conduction sensitive orthodromique du nerf fibulaire superficiel à la jambe (figure 13.4)

L'enregistrement se fait avec une électrode bipolaire située au-dessus de la tête du péroné, sur le trajet du nerf fibulaire. Un moyennage est indispensable, car le potentiel est de faible amplitude.

La stimulation est réalisée avec une électrode bipolaire sur le trajet du nerf fibulaire superficiel, 20 à 24 cm au-dessous de l'électrode d'enregistrement. L'intensité varie de 15 à 25 mA et un rythme de 3 à 5 stimuli/s est utile quand le potentiel est de très faible amplitude (<1 μV).

Paramétrage de la machine. Sensitif standard.

Les valeurs normales. La vitesse de conduction sensitive (VCS) moyenne est de 54 m/s et l'amplitude varie de 2 à 10 μV. En cas de compression au col du péroné, alors même que le potentiel d'action sensitif (PAS) est normal au tiers inférieur de jambe, cette étude met en évidence un retard de latence (>0,7 ms) et une amplitude effondrée par rapport au côté sain (ratio maxi-mini >2), ce qui affirme un bloc de conduction sur les fibres sensitives.

Les pièges et leurs solutions. Il faut respecter la distance minimale de 20 cm chez l'adulte. En effet, si l'on prend une distance plus courte, on peut ne pas avoir de réponse pour un simple problème technique. La stimulation doit être faite après que le nerf a perforé l'aponévrose superficielle, car au-dessus de cette zone le nerf est trop profond pour être stimulable avec une intensité faible (15 à 25 mA). Chez les sujets très grands, il faut utiliser une distance plus longue (24 cm).

Intérêt et signification d'une anomalie du nerf fibulaire superficiel. L'amplitude du PAS du nerf fibulaire superficiel n'est jamais altérée dans une névralgie sciatique commune L5 (sauf exception) et est altérée quand l'atteinte est tronculaire ou plexique (post-ganglionnaire). L'amplitude du PAS et l'examen de détection (à l'aiguille) du jambier postérieur sont les deux éléments les plus importants pour distinguer une atteinte radiculaire L5 d'une atteinte tronculaire du nerf fibulaire. Devant tout syndrome canalaire touchant un nerf mixte, il est utile d'avoir confirmation de l'atteinte des fibres motrices et sensitives. L'étude distale (antidromique) nous renseigne sur la perte axonale par comparaison avec l'amplitude du PAS controlatéral. L'étude proximale (orthodromique) nous renseigne sur l'anomalie focale de la conduction au col du péroné par comparaison avec la VCS et l'amplitude controlatérales.

La conduction sensitive antidromique des nerfs fibulaires superficiel et profond au pied (figure 13.5)

L'enregistrement se fait avec une électrode bipolaire située sur le 1er espace intermétatarsien (nerf fibulaire profond) et sur les 2e et 3e espaces (nerf fibulaire superficiel).

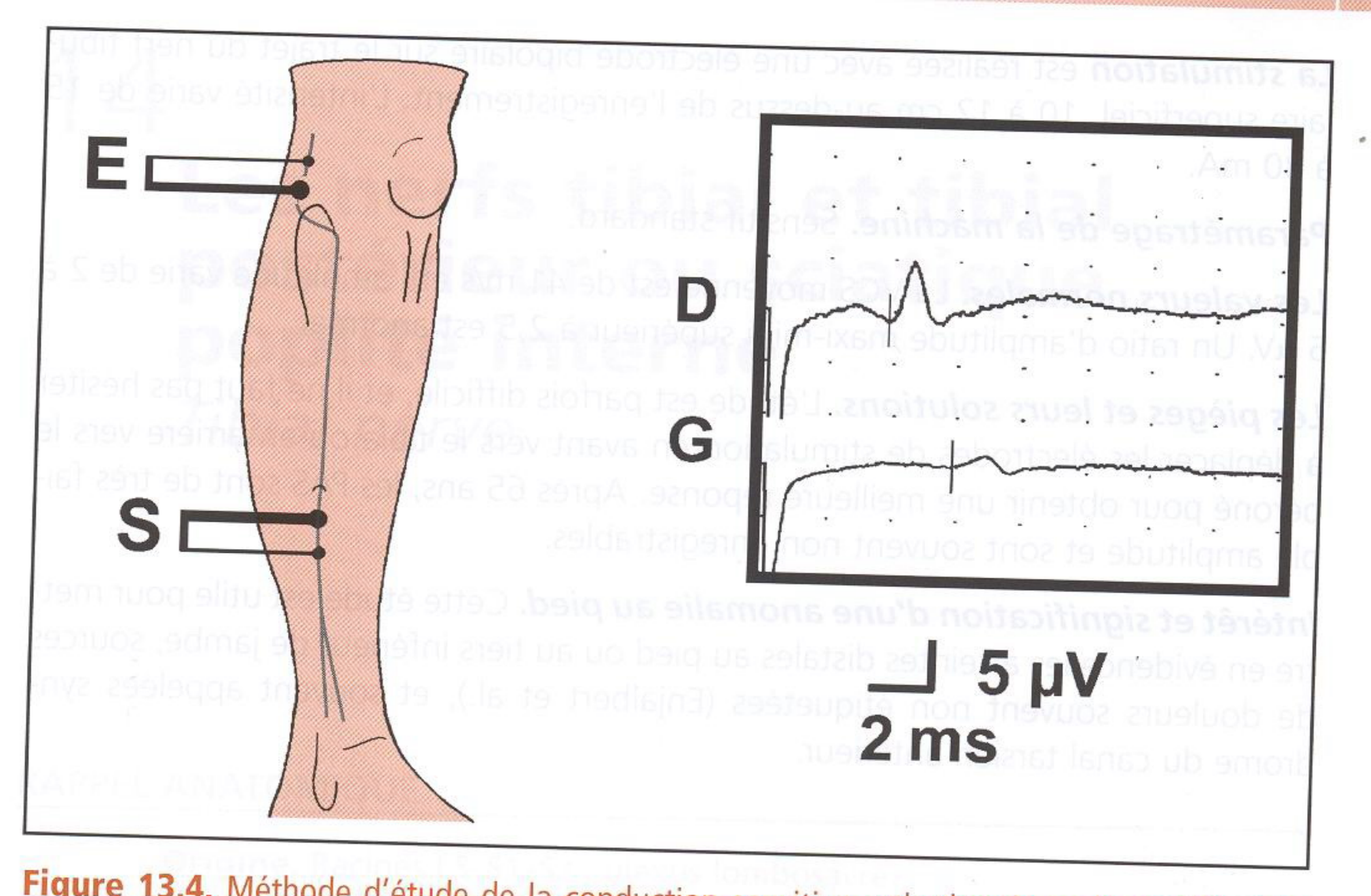

Figure 13.4. Méthode d'étude de la conduction sensitive orthodromique du nerf fibulaire superficiel à la jambe. À gauche, le PAS est diminué de 80 % et la latence retardée de 1,1 ms.

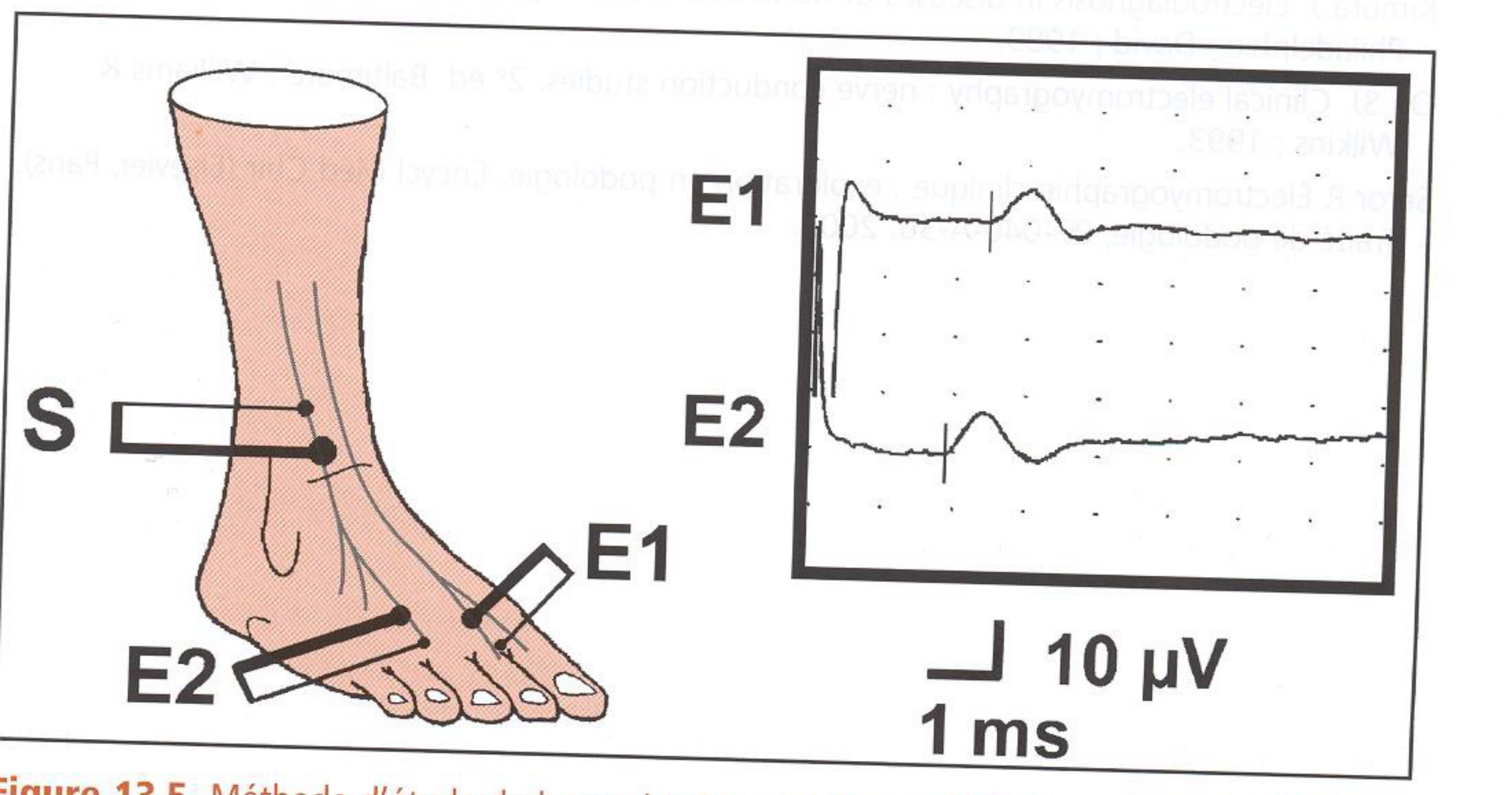

Figure 13.5. Méthode d'étude de la conduction sensitive antidromique des nerfs fibulaires superficiel (2) et profond (1) au pied. Examen normal.

La stimulation est réalisée avec une électrode bipolaire sur le trajet du nerf fibulaire superficiel, 10 à 12 cm au-dessus de l'enregistrement. L'intensité varie de 15 à 30 mA.

Paramétrage de la machine. Sensitif standard.

Les valeurs normales. La VCS moyenne est de 41 m/s et l'amplitude varie de 2 à 5 µV. Un ratio d'amplitude maxi-mini supérieur à 2,5 est anormal.

Les pièges et leurs solutions. L'étude est parfois difficile, et il ne faut pas hésiter à déplacer les électrodes de stimulation en avant vers le tibia ou en arrière vers le péroné pour obtenir une meilleure réponse. Après 65 ans, les PAS sont de très faible amplitude et sont souvent non enregistrables.

Intérêt et signification d'une anomalie au pied. Cette étude est utile pour mettre en évidence les atteintes distales au pied ou au tiers inférieur de jambe, sources de douleurs souvent non étiquetées (Enjalbert et al.), et souvent appelées syndrome du canal tarsien antérieur.

POUR EN SAVOIR PLUS

Chu-Andrews J, Johnson J. Electrodiagnosis : an anatomical and clinical approach. Philadelphie : Lippincott ; 1980.

Enjalbert M, Herisson C, Claustre J, Bonnel F, Simon L. Le syndrome du nerf musculocutané au pied. À propos de 10 observations. Rev Rhum 1998 ; 55 : 889-93.

Kimura J. Electrodiagnosis in diseases of nerve and muscle : principles and practice. Philadelphie : David ; 1989.

Oh SJ. Clinical electromyography : nerve conduction studies. 2e éd. Baltimore : Williams & Wilkins ; 1993.

Seror P. Électromyographie clinique : exploration en podologie. Encycl Méd Chir (Elsevier, Paris). Traité de podologie, 27-040-A-30. 2001.